Aus der Frauenklinik Berlin
von a. o. Prof. Dr. Paul Straßmann, Geh. San. Rat in Berlin

Inversio uteri infolge maligner Tumoren.

Inaugural-Dissertation
zur Erlangung der medizinischen Doktorwürde an der Friedrich Wilhelms-Universität zu Berlin

---

Vorgelegt von
Bernard Goldberg A. B.
aus Boston, U. S. A.

Tag der Promotion: 18. Februar 1935.

Druck: Rudolph Pfau, Berlin NW 7, Luisenstr. 21

189

Gedruckt mit Genehmigung

der

Medizinischen Fakultät der Friedrich-Wilhelms-Universität Berlin

---

Dekan: Prof. Dr. Magnus

Referent: Prof. Dr. Straßmann

Korreferent: Prof. Dr. Stoeckel

R. UNIV.
BIBLIOTHEEK
LEIDEN

Einteilung.

	Seite
I. Einleitung	5
II. Mitteilung einer neuen Beobachtung	5
a) Klinischer Bericht	5
b) Beschreibung des Präparats	8
c) Strahlenbehandlung des Recidivs	9
III. Fälle von Inversio uteri infolge Tumoren aus der Literatur	10
IV. Die Entstehung der Inversion	18
1. durch Wehentätigkeit des Uterus	19
2. durch Atrophie des Uterus	19
3. durch intraabdominalen Druck	20
4. durch Geschwulstwachstum	20
V. Schlußfolgerungen	22

Digitized by the Internet Archive
in 2026

https://archive.org/details/IA41550816_0087

Einleitung.

Unter Inversio uteri verstehen wir die Umstülpung des Uterus. Der Fundus uteri tritt durch den Cervicalkanal, so daß die Innenwand des Uterus nach außen sieht. Wir sprechen von einer incompleten Inversion, wenn der Fundus nicht über den äußeren Muttermund hinausgeht; von einer completen Inversion, wenn er in der Scheide liegt, wobei der Cervicalkanal noch erhalten sein kann.

Inversio uteri completa ist sehr selten. Sie ist sowohl in der Geburtshilfe wie in der Gynäkologie zu beobachten. Bei den geburtshilflichen Fällen handelt es sich um puerperale Inversionen in der Plazentarperiode (eine totale Inversion auf 200 000 Geburten). In der Gynäkologie sind die Inversionen ausschließlich durch Tumorwachstum der inneren Uterusschicht hervorgerufen, sogenannte onkogenetische Inversionen, die natürlich noch sehr viel seltener sind. Küstner gibt an, daß die puerperale Inversion etwa neunmal so oft vorkommt als die durch Tumoren verursachte. Gerade weil die Fälle so selten sind, ist es wichtig, daß die Diagnose der Inversion gestellt wird, damit sie in der Behandlung berücksichtigt wird.

Mitteilung einer neuen Beobachtung.

Ich habe die Erlaubnis, über eine Patientin mit onkogenetischer Inversion zu berichten, die in der Klinik von Herrn Geheimrat Prof. Dr. Paul Straßmann behandelt wurde und die durch den Verlauf und die Behandlung besonderes Interesse bietet.

Vorgeschichte.

Die 69jährige Patientin Frl. M. v. J. (Klin. F.) hat keine Schwangerschaft durchgemacht. Die Menstruation war früher immer regelmäßig und machte keine Beschwerden. Mit 50 Jahren trat die Menopause ein.

Die Patientin war immer gesund bis zum Herbst 1923, als sie bemerkte, daß das Ende des rechten Schlüsselbeins etwas hervortrat. Sie hatte keine Schmerzen. Im März 1925 wurde in

der Chirurgischen Universitätsklinik in Berlin unter Lokalanaesthesie das Sterno-Clavicular-Gelenk freigelegt und eine Knochenscheibe von dem Clavicula abgemeißelt. Die Untersuchung dieser Knochenscheibe ergab eine Arthritis deformans im rechten Sterno-Clavicular-Gelenk. Es wird dies hervorgehoben, da ein Zusammenhang mit dem Unterleibsleiden (Metastase) zwar denkbar aber hier ausgeschlossen erscheint.

Im Juli 1930 bemerkte die Patientin eine geringe Blutung aus der Scheide. Sie wurde von ihrer Aerztin mit blutstillenden Mitteln behandelt, die aber nicht halfen. Im November 1930 wurde sie in die Straßmansche Klinik überwiesen, wo eine Abrasio vorgenommen wurde. Die mikroskopische Untersuchung des Uterusinhalts zeigte eine Pyometra. Rundzellen und Detritus waren zu sehen. Man sah auch einen Bröckel von Epithel, das leicht gewulstet war. Etwa ein viertel Jahr später trat wieder leichtes Bluten ein. Die Patientin ging zu ihrer Aerztin, die wegen Verdacht auf Carcinom eine zweite Abrasio machte. Das mikroskopische Präparat zeigte aber keinen Anhaltspunkt dafür. Am 6. August 1931 kam die Patientin wieder in die Klinik. Seit der letzten Ausschabung bestanden geringe Blutungen, die allerdings in den letzten 14 Tagen stärker geworden waren. Jetzt wurde eine dritte Abrasio vorgenommen. Diesmal zeigte das mikroskopische Präparat Zellmassen, die keine Schleimhaut und keine Struktur aufwiesen. Die Zellmassen bestanden aus Rundzellen mit unregelmäßigen Kernen, ferner sah man einzelne, die wie Riesenzellen aussahen. Die Diagnose von Herrn Geh. Rat. Prof. Dr. Straßmann lautete: „Das Präparat entspricht am ehesten einem Sarkom."

Die Patientin hatte keine Schmerzen und blieb aus der Behandlung fort. Es setzten jedoch erneute Blutungen ein. Deswegen erfolgte die Aufnahme der Patientin in die Klinik am 17. Dezember 1932. Sie war blaß und in einem schlechten Allgemeinzustand. Die physikalische Untersuchung ergab verschärftes Vesiculäratmen, Galopprhythmus des Pulses und ein systolisches Geräusch über allen Ostien des Herzens. Der Blutdruck war 200/85.

Bei der inneren Untersuchung stellte es sich heraus, daß die Scheide durch eine faustgroße Masse ausgefüllt war, die morsch war, blutete und sich nach oben keilartig fortsetzte.

Der Uterus und die Adnexe waren nicht zu fühlen. Man fühlte auch keine Portio aus dem Tumor herauskommend, sondern der Stiel setzte sich auf das Scheidengewölbe fort. Wegen starker Blutung war eine Tamponade notwendig. Trotz der Tamponade wurden abends zwei Vorlagen vollgeblutet. Im Bett wurde nachtamponiert.

Operationsbericht.

Am 19. Dezember 1932 wurde von Geheimrat Prof. Dr. Paul Straßmann die Entfernung des Tumors und die vaginale Totalexstirpation des Uterus ohne Adnexe vorgenommen. Wegen der Anämie und des Alters wurde, um eine Aetherbronchitis zu vermeiden, eine oberflächliche Chloroform-Narkose sehr schonend gemacht und gut vertragen. Der Operationsverlauf war folgender:

Zuerst wurde der große Tumor ausgeräumt. Es war kein Uterus zu fühlen und der sogenannte Stiel war das bis völlig zum äußeren Muttermund invertierte senile Corpus uteri. Eine maligne Fläche war im Fundus sichtbar. Eine Reinversio war ausgeschlossen. Eine Bestrahlung des invertierten sarkomatösen Uterus kam nicht in Frage. Es blieb nichts anderes übrig als die Exstirpation. Ein Zentimeter von dem Inversionsring wurde die Scheide circulär umschnitten unter Mitfassen des peritonealen Umschlags. Sofort nach Eröffnung der Bauchhöhle wurde Jodoformgaze eingelegt. Anhänge waren atrophisch und nicht zu sehen, ebensowenig Intestinum. Die Ränder des Inversionstrichters wurden mitsamt den dünnen Stümpfen umsäumt. Es ging alles ohne Blutung vor sich. An die Plica links kamen zwei Situationsfäden für die etwas eingerissene Scheide. Die noch offen liegende Tiefe wurde mit Tupfern ausgewischt. An den im Bauch liegenden Streifen wurde Jodoformgaze für die Scheide angeknotet.

Die Operation verlief glatt, und die Patientin erwachte bald aus der Narkose. Sie hatte keine stärkere Benommenheit und keine Uebelkeit.

Postoperativer Verlauf.

Am dritten Tage nach der Operation wurde die Gaze gekürzt und am siebenten Tage wurde der Gazerest entfernt. Die Temperatur in den sieben Tagen nach der Operation schwankte

zwischen 37° und 38° und vom achten Tage ab blieb sie unter 37°. Die Patientin hatte keine Beschwerden und stand am 12. Tage post operationem auf. Am 19. Tage nach der Operation wurde die Patientin bei Wohlbefinden entlassen. Entlassungsbefund: glatter Scheidentrichter. Sie wurde zur Beobachtung und zur Nachbestrahlung bestellt.

Beschreibung des Präparats.

Makroskopische Beschreibung des Präparats nach Fixation in Formalin: Das Präparat besteht aus dem invertierten Uterus und dem eigentlichen Tumor. Der Uterus (s. Abb. 1 am Ende der Arbeit) ist etwa hühnereigroß und fühlt sich jetzt ganz derb und fest an. Er ist vollkommen umgestülpt, so daß das Endometrium nach außen liegt. Das Endometrium ist glatt und zeigt eine gelbe Farbe. Am Fundus sind noch gelblichbraune, zottige Reste des entfernten Tumors zu sehen. Die Höhe des Uterus beträgt 5 cm, der größte Umfang 9,7 cm. Der eigentliche Tumor besteht aus einzelnen Gewebestücken von verschiedener Größe und verschiedenem Aussehen, die zusammen eine faustgroße Masse bilden. Das größte der Stücke ist etwa hühnereigroß. Die Stücke fühlen sich etwas weich an und sehen zottig aus. Die Massen wiegen zusammen 175 gm. Der Uterus allein wiegt 25 gm.

Mikroskopische Beschreibung des Präparats: Der Tumor (s. Abb. 2 und Abb. 3 am Ende der Arbeit) zeigt eine bindegewebige Matrix. Das Parenchym besteht aus großen Haufen von Rundzellen von verschiedener Größe und Form. Zwischen den Zellen ist sehr wenig Interzellularsubstanz zu sehen. Die Zellen liegen meistens diffus ohne jede besondere Anordnung, aber an einigen Stellen zeigen sie eine streifenweise papilläre Anordnung. Sie enthalten wenig Protoplasma und haben dunkel gefärbte, chromatinreiche Kerne, die verschiedene Größe und Gestalt aufweisen. Vielfach sind die Kerne im Zerfall zu kleineren Chromatinbröckeln begriffen; sichere Mitosen sind nicht nachzuweisen. Vereinzelte Riesenzellen sind zu sehen; Lymphocyten und Plasmazellen sind reichlich vorhanden. Man sieht viele Gefäße, größtenteils von kapillärem Charakter. An einigen Stellen sieht man Gefäße, deren Lichtungen von Tumorzellen und Lymphocyten gefüllt sind. In der Wandung und in

der Umgebung der Gefäße sind reichliche Lymphocyten vorhanden. Da und dort sieht man größere Züge von fibrillärem Bindegewebe.

Diagnose: Rundzellensarkom

Am 3. Februar wurde die Patientin wieder in die Klinik aufgenommen. Seit der Entlassung am 9. Januar 1933 hatte sie sich wohlgefühlt. Sie hatte keine Blutung bis zum 1. Februar, als sie eine ganz geringe Blutung merkte. In der letzten Zeit hatte sie starken Ausfluß. Sie wurde von der Nachuntersuchungssprechstunde in die Klinik eingewiesen.

Die Patientin war sehr blaß und in einem stark reduzierten Ernährungszustand. Bei der vaginalen Untersuchung fühlte man im Scheidengewölbe einen traubigen Tumor von Hühnereigröße.

Diagnose: Tumorrecidiv im Scheidentrichter.

Strahlenbehandlung des Recidivs.

Die Patientin wurde mit Radium behandelt und erhielt im ganzen 4,080 mg Std. Radium, wovon 2,972 mg Std. vaginal und 1,108 mg Std. äußerlich mit Cantharidenpflaster waren. 25. Februar 1933: Entlassung. Entlassungsbefund: Keine Blutung. Vom Scheidengrund hing ein daumengliedgroßes, zapfenförmiges Gebilde mit glatter Oberfläche in der Scheide.

Die Patientin wurde zur Nachuntersuchungssprechstunde bestellt.

Am 28. März 1933 war der Befund folgender: Scheide im Grund zart verklebt, kein Tumor, keine Beschwerden, kein Ausfluß.

Am 25. April 1933 war die Scheide im Grund fest vernarbt. Kein Tumor war fühlbar. Die Patientin hatte keine Blutungen.

Am 23. Mai 1933 ergab die vaginale Untersuchung einen festen Narbenring in der Scheide 3 cm hinter dem Introitus vaginae. Rektal fühlte man eine pflaumengroße Resistenz. Blutungen bestanden nicht. Die Patientin wurde in die Röntgenabteilung überwiesen, wo sie folgende Röntgenbestrahlung bekam: Sie ist vom 24. Mai 1933 bis zum 16. Juni 1933 achtmal bestrahlt worden, und zwar vorn rechts, hinten rechts, seitlich rechts, vorn links, hinten links, seitlich links, vorn Mitte und hinten Mitte, jedesmal 11 Minuten mit einer Coolidge-Röhre

Nr. XVI, 0,5 cu Filter, Focus Hautabstand von 30 cm, Spannung von 180 Kilo-Volt, Strom von 4 Milliampère und eine Feldgröße von 6 mal 8 cm. Bei der nächsten Untersuchung am 18. Juli 1933 war die Scheide verkürzt und für ein Fingerglied eingängig. Das Parametrium war geschrumpft. Die Patientin wurde in sechs Wochen wieder bestellt. Oktober — November 1933: Röntgentiefenbestrahlung wegen Resistenz im Becken. 6. Februar 1934: Pat. 70 Jahre alt, Wohlbefinden. Per Rectum noch flächenhafte weiche Vorwölbung.

Fälle von Inversio uteri infolge Tumoren aus der Literatur.

Myome.

In der Regel sind es Myome, die eine Uterusinversion verursachen. Die Myome, die zur Inversion neigen, sind submucöse und intramurale Tumoren, die allmählich mehr in die Höhle des Uterus hereinwachsen. In der Mehrzahl der Fälle sitzen diese Tumoren im Fundus uteri oder in seiner Nachbarschaft und zwar sitzen sie dem Gebärmuttergrunde breitbasig auf. Es ist sehr wichtig zu beachten, daß die Trennung zwischen dem invertierten Uterus und dem am Fundus sitzenden Tumor sehr schlecht markiert ist und die ganze Masse wie ein Tumor aussieht. Deswegen ist es gar nicht erstaunlich, daß Amputation des invertierten Uterus mehrmals gemacht worden ist unter dem falschen Eindruck, daß ein großer Tumor entfernt wurde.

Maligne Tumoren.

Es sind in der Literatur wenige Fälle von Uterusinversion mitgeteilt worden, die durch maligne Tumoren bedingt waren. 1911 sammelte Thorn 437 Fälle von Uterusinversion, wovon 83 durch Tumoren verursacht worden waren. Von diesen 83 waren nur 5 durch maligne Tumoren bedingt, und zwar waren 4 durch Sarkome bedingt, die Natur des 5. war unklar.

1911 sammelte Schömig 27 Fälle. Er behauptet, daß 17 sichere Fälle von Uterusinversion bei malignen Tumoren wären. Von den übrigen 10 Fällen sind 5 nicht ausführlich beschrieben worden; aber aller Wahrscheinlichkeit nach gehören sie auch zu den Fällen von Inversion bei malignen Tumoren. Bei den anderen 5 Fällen ist das Krankheitsbild so wenig geklärt, daß sie kaum in Betracht kommen können.

An dieser Stelle sei es mir gestattet, über einige typische in der Literatur beschriebene Fälle von Inversio uteri durch maligne Tumoren zu berichten, die mit unserer Beobachtung besonders viel gemein haben.

Fall 1: 1897 beschrieb Targett einen Fall von Sarcoma uteri mit Inversion. Die Patientin war 79 Jahre alt und unverheiratet. Sie war immer gesund bis zu ihrem 78. Lebensjahr, als sie einen Anfall von Hemiplegie bekam, der nicht völlig zurückging. Im September 1896 begann sie über Schmerzen im Hypogastrium und über einen vaginalen Ausfluß zu klagen. Eine vaginale Untersuchung wurde gemacht und man vermutete einen kleinen, gestielten Polyp, der durch den Os uteri heraushing.

Einen Monat später war der vermutete Polyp verschwunden. Schmerzen waren nicht vorhanden, aber der Uterus war etwas vergrößert. Noch einen Monat später (November 1896) hatte die Patientin starke Schmerzen im Hypogastrium zusammen mit einem blutigen und übel riechenden Ausfluß. Der Os uteri war dilatiert und darin saß eine große jauchige Masse. Mit einer langen Zange wurde ein weicher Tumor stückweise entfernt, im ganzen etwa eine Tasse voll. Die mikroskopische Untersuchung ergab ein Sarkom, das aus Rund-, Oval- und Spindelzellen bestand.

Die Patientin war 6 Monate beschwerdefrei bis Mai 1897, als die alten hypogastrischen Schmerzen wieder auftraten zusammen mit ziemlich starken, intermittierenden Blutverlusten. Der Os uteri war wieder dilatiert und durch ihn streckte eine große schwammige Masse hervor. In den nächsten Tagen sank der Tumor in die Scheide herab und die Schmerzen und Blutungen waren so stark, daß jetzt eingegriffen werden mußte. Unter Narkose wurde eine gründliche Untersuchung gemacht, und es stellte sich heraus, daß eine unregelmäßige apfelsinengroße Masse von elastischer Konsistenz etwa 3 cm von dem Ostium vaginae entfernt lag. Nach oben setzte sich der Tumor fort mit einem glatten, festen, zylindrischen, kindshandgelenkdicken Körper, der leicht mit einem Stiel verwechselt werden konnte; dieser Körper streckte sich nach oben aus und ging durch den weit dilatierten, dünnen, starren Cervixring. Die außen untersuchende Hand konnte den Fundus uteri nicht fühlen und eine rektale Untersuchung bestätigte den Verdacht auf eine Inversion des Uterus.

Am 1. Juni 1897 wurde der Tumor mit einer Zange heruntergezogen. Der Tumur saß breitbasig links und nach hinten auf dem invertierten Fundus. Die Masse wurde mit einer Curette bis zur Uterusmuskulatur entfernt und die Uterusfläche mit Karbolsäure betupft. Das Reponieren des Uterus war so schwer, daß es nicht völlig gelang.

Die Operation beseitigte die Schmerzen, die Blutung und das Fieber. Die Patientin schlief wieder gut und hatte guten Appetit.

Die zweite mikroskopische Untersuchung lautete: „Der Tumor ist ein Spindelzellensarkom, in durchflochtenen Bündeln angeordnet. Er enthält eine beträchtliche Anzahl von großen, mehrkernigen Zellen; mehrere degenerierte Stellen sind zu sehen."

Nach der Operation hatte die Patientin keine Uterusbeschwerden mehr außer einem geringen Ausfluß. Ihr Allgemeinzustand aber verschlechterte sich und sie starb im September 1897 an einer Gehirnblutung.

Eine Leichenöffnung wurde nicht vorgenommen, deshalb konnte nicht festgestellt werden, ob Metastasen vorhanden waren.

Fall 2: Der Fall von Schömig war auch ein Fall von Inversion durch ein Sarkom. Es handelte sich um eine 51jährige Frau, die 11 Geburten durchgemacht hatte. Die Menopause trat bei ihr mit 50 Jahren ein (Anfang 1908). Im Mai 1909 hatte die Patientin 3 Tage lang eine mäßig starke Blutung. Anfang August hatte sie wieder leichtes Bluten, das nicht aufhörte sondern immer stärker wurde. Dazu kam ein riechender Ausfluß. Schmerzen waren nicht vorhanden, auch keine Beschwerden beim Urinlassen. Der Appetit war schlecht und die Patientin nahm an Gewicht ab.

Bei der Aufnahme in die Klinik am 26. August 1909 war der Allgemeinzustand der Patientin schlecht. Die Bauchdecken waren dünn, etwas gespannt. Bei der inneren Untersuchung tastete man in der Scheide eine apfelgroße, weiche, zerdrückbare Geschwulst, die augenscheinlich vom Scheidenteil der Gebärmutter ausging. Die Muttermundlippen waren nicht genau zu fühlen. Die Gebärmutter selbst war fast faustgroß, im ganzen etwas beweglich und lag nach hinten geneigt.

Gestellte Diagnose: Carcinoma cervicis inoperabilis.

Mit dem scharfen Löffel und der Schere wurde so viel wie möglich von der Geschwulst entfernt. Dabei erwies sich die hintere Lippe als fast vollständig gestört. Diese wurde mehrere Tage mit Aceton geätzt.

Am 29. August stieg die Temperatur rasch bis auf $38{,}5^0$, begleitet von einem Pulsschlag von 120 in der Minute. Während die Pulszahl langsam sank, stieg das Fieber bis auf $39{,}0^0$ am 31. August abends. Die Geschwulst reinigte sich etwas, doch trat eine starke Blutung ein, die aber bald wieder stand.

Am 1. September wurde unter Allgemeinbetäubung möglichst viel Geschwulstgewebe abgetragen, das zurückgebliebene oberflächlich mit dem Brenner verschorft und ein Chlorzinkbausch eingelegt. Das Fieber sank rasch auf $37{,}2^0$, dann langsam weiter auf $36{,}7^0$. Am nächsten Tag wurde der Chlorzinkbausch entfernt. Die Frau hatte noch starken wässerigen Ausfluß. Am 4. September stieg die Temperatur wieder bis auf $38{,}0^0$ und bewegte sich bis zum 10. September zwischen $37{,}0^0$ und $38{,}0^0$, nur am 10. September abends erreichte sie $38{,}4^0$. Die Patientin hatte außer dem sehr starken Ausfluß keine Beschwerden mehr. Das Allgemeinbefinden besserte sich dauernd, so daß sie am 13. September das Blatt verlassen konnte.

Am 18. September trat eine starke Blutung plötzlich ein. Es zeigte sich wieder eine große, glatte Neubildung an der vorderen Lippe. Die Gebärmutter und die Scheide wurden ausgestopft.

Die Patientin wurde am 26. September 1909 entlassen.

Am 10. Dezember 1909 wurde sie wieder in die Klinik aufgenommen. Sie sollte in der letzten Zeit wieder sehr stark geblutet haben, so daß die Blutung mehrmals vom Arzt durch Abstopfen habe gestillt werden müssen.

Die Patientin war äußerst heruntergekommen. Sie hatte eine Körperwärme von 38,2° und einen Pulsschlag von 120 in der Minute.

Die Untersuchung ergab eine große, weiche Geschwulst in der Scheide. Die Gebärmutter war umgestülpt; durch den völlig erhaltenen, aber sehr stark erweiterten äußeren Muttermund war ein Teil der umgestülpten Gebärmutter und eine gestielte Geschwulst, die vom Gebärmuttergrunde ausging, in die Scheide geboren. Die Gebärmutter war im ganzen ziemlich beweglich, die von ihr ausgehenden und neben ihr liegenden Gebilde waren frei.

Die Geschwulst wurde so weit wie möglich mit den Fingern herausgeholt und die Scheide mit Jodoformull fest ausgestopft. Abends fiel die Temperatur bis auf 37,6° herunter, aber der Pulsschlag stieg bis auf 140 Schläge in der Minute.

Am 11. Dezember wurde die Gebärmutter vaginal total exstirpiert.

Nachdem die Frau in das Bett gebracht wurde, schien sie sich anfangs zu erholen, bald aber bekam sie einen immer schlechter und schneller werdenden Puls und nach einigen Stunden starb sie.

Die mikroskopische Untersuchung der Geschwulst ergab ein Spindelzellensarkom.

Bei der Leichenschau fand man eine haselnußgroße Metastase in einer Leistendrüse der linken regio subinguinalis. Metastasen waren in den übrigen Lymphdrüsengruppen nicht nachweisbar.

Fall 3: 1913 beschrieb Stark seinen zweiten Fall von Inversio uteri durch einen Tumor. Es handelte sich um eine 56jährige Patientin, die unverheiratet war und nie ein Kind geboren hat. Die Menopause war schon längst eingetreten. Seit 6 Monaten hatte sie an gelegentlichen ziemlich starken Blutungen und in den Zwischenzeiten an einem übel riechenden, braunen Ausfluß unter Beimengung von festen Gewebsstückchen gelitten.

Die Patientin war in ein Krankenheim eingeliefert. Man konnte die richtige Diagnose gar nicht vermuten, weil die Patientin eine eingehende vaginale Untersuchung zunächst nicht erlaubte. Deswegen mußte eine genaue Untersuchung unter Narkose gemacht werden. Die Vagina war von einem gangränösen, bröckligen Tumor ausgefüllt, der zuerst den Eindruck eines Polyps machte, aber nach der Ausräumung eines Tumorteils sich in der Hauptsache als invertierter Uterus herausstellte. Bei weiterer Ausräumung des Tumors von dem Fundus penetrierte der Finger plötzlich die verdünnte, krankhafte Uteruswand. Da septisches Material dadurch in die Peritonealhöhle hineingebracht wurde, entstand eine peinliche Situation, weil keine Vorbereitungen für die Uterusexstirpation gemacht worden waren, was jetzt offenbar die richtige Operation war, und zwar sofort. Ein Messer, Nadeln und Ligatur wurden von dem Heim besorgt und glücklicherweise fand Stark eine Schere und mehrere Klemmen in seinem Koffer. Mit der Oberschwester als Assistentin öffnete er den Bauch. Die Bauchwände waren dick und fettreich und da kein Fundus zu fassen war und der Mangel an Instrumenten groß war, ist die Operation ziemlich schwierig gewesen. Die Schwierigkeiten wurden aber überwunden; es wurde eine

Totalexstirpation des Uterus und der beiden Adnexen gemacht. Die Patientin hat die Operation gut überstanden und war zur Zeit der Beschreibung dieses Falles ($5\frac{1}{2}$ Jahre später) noch immer gesund.

Der Tumor wurde von dem Pathologen Teacher als „ein typisches Beispiel eines Endothelioms" bezeichnet.

Fall 4: 1920 beschrieb Spencer einen Fall von Inversion durch ein Spindelzellensarkom. Die 45jährige Patientin hatte 10 Kinder geboren. Bei der Aufnahme in die Klinik am 7. Oktober 1912 klagte sie über unregelmäßige Menstruationen seit 3 Jahren, die in Abständen von 2 Wochen bis 6 Monaten kamen. Der Monatsfluß war sehr stark und von Schmerzen begleitet; in der Zwischenzeit hatte sie einen dünnen, wässerigen Ausfluß. Die Patientin hatte in der letzten Zeit an Gewicht abgenommen.

Die Frau war in gutem Ernährungszustand und sah ganz gesund aus. Oberhalb des Schambeins war der Leib empfindlich und widerstehend, aber keine Masse war zu fühlen. Die Cervix war gerissen, die Rißränder waren glatt und nicht ulceriert. Das Corpus uteri schien vergrößert zu sein. Die Cervix blutete bei der Untersuchung und die supravaginale Cervix schien verdickt zu sein. Der Uterus war anteflektiert und mäßig beweglich. Der untersuchende Finger konnte in den Muttermund eingehen, ohne ein Gewächs zu fühlen. Es wurde eine Untersuchung in Narkose vorgenommen. Ein kleines Stück eines weichen, weißen Gewächses wurde von dem Corpus uteri mit einer Curette entfernt. Das Gewächs sah nach einem Carcinom aus. Leider wurde die Cervix nicht dilatiert, um den Finger in den Cavum uteri hineinkommen zu lassen. Erstaunlicherweise zeigte die mikroskopische Untersuchung anscheinend benigne Mucosa, die Drüsen mit einem einschichtigen Epithel enthielt; die Drüsen lagen in einem ganz normalen Stroma. Der Fall wurde als eine „Endometritis" angesehen. Die Entlassung erfolgte am 16. Oktober.

Während der nächsten 3 bis 4 Wochen hatte die Patientin gar keine Blutung. Dann kam eine starke Blutung und ein wässeriger Ausfluß zusammen mit Schwierigkeiten beim Urinlassen und beim Stuhlgang. Nach der Untersuchung schrieb der Arzt, daß eine große „canceröse" Masse sich in der Scheide befand, und daß die Patientin vor kurzem eine Harnretention für 24 Stunden gehabt hätte.

Sie wurde am 5. Januar 1913 in die Klinik wieder aufgenommen und sah jetzt sehr krank und anämisch aus. Man konnte im Bauch einen großen Tumor fühlen, der fast bis zum Nabel hinaufreichte. Der Tumor fühlte sich straff und elastisch an, er gab keine Fluktuation bei der Perkussion und blieb bei dem Kathetisieren unverändert. Die Scheide war von einer großen, unregelmäßigen Masse ausgefüllt, die auf den Damm drückte und bei der Untersuchung sich losriß und stark blutete. Aus der Scheide kam ein sehr übelriechender Ausfluß. Die Cervix war nicht zu fühlen; anscheinend handelte es sich um ein großes Sarkom, das den Uterus invertiert und die Scheide hoch oben in den Bauch ausgedehnt hat.

Am 17. Januar 1913, nachdem unter Narkose ein Teil des Tumors mit der Hand entfernt worden war, stellte es sich heraus, daß der Uterus durch

einen gelappten und papillösen Tumor, fast aus dem ganzen Uteruskörper hinauswachsend, vollkommen invertiert war. Durch Zug an dem Tumor wurde festgestellt, daß die Cervix und die Scheide glatt waren. Die Masse war jetzt bis auf doppeltfaustgroß verkleinert und blutete stark. Es wurde eine vaginale Totalexstirpation des Uterus gemacht. Auf der rechten Seite wurde ein kleines Stück von der Cervix zurückgelassen, um eine Verletzung der Blase zu vermeiden. Die Patientin erholte sich gut, aber es kam zu einer ganz kleinen vesico-vaginalen Fistel, die ganz gut mit dem Brenneisen verschlossen wurde. Die Temperatur war während der Reconvaleszenz nur wenig erhöht; die höchste Temperatur war 38,8°. Die Patientin verließ die Klinik am 4. März 1913.

Die mikroskopische Untersuchung des Tumors ergab ein Spindelzellensarkom.

Am 30. Mai 1913 wurde die Patientin wieder in die Klinik aufgenommen. Sie war 16 Wochen nach der Uterusexstirpation gesund, aber am 11. Mai fingen die Blutungen wieder an. Ein roter gelappter Tumor hing von der Spitze der Scheide herab, und man konnte eine große Masse fühlen, die bis zu der rechten Beckenwand hinreichte. Es wurde eine umfassende abdominale Operation versucht, aber die Därme waren in der Gegend des Gewächses so stark verwachsen, daß der Bauch zugemacht wurde und die vaginalen Gewächse mit dem Brenneisen entfernt wurden. Am 8. Juli fand man vaginale Recidive. Die Patientin sah sehr krank aus. Man wollte eine Radiumbehandlung versuchen, aber die Patientin verließ die Klinik am 18. Juli und starb am 29. August nach großen durch die Recidive verursachten Qualen.

Fall 5: 1923 beschrieben Williamson und Abercrombie einen Fall von Inversion des Uterus, verursacht durch ein Plattenzellencarcinom des Fundus. Die 54jährige Patientin wurde am 14. Mai 1923 in die Klinik aufgenommen. Sie klagte damals über einen starken vaginalen Ausfluß, der übelriechend und blutig war.

Die Perioden kamen früher immer regelmäßig jede 28 Tage und dauerte 7 Tage mit einem ziemlich großen Blutverlust. 1921 trat die Menopause ein. Die Patientin war 23 Jahre verheiratet und war nie schwanger gewesen.

Die Patientin war gesund bis Oktober 1922, als sie zuerst einen vaginalen Ausfluß, der zuweilen blutig war, bemerkte. Dieser Ausfluß wurde immer stärker. Im März 1923 wurde der Ausfluß gelb und übelriechend und es traten 2 bis 3mal wöchentlich Blutungen ein. Um diese Zeit bekam sie starke Schmerzen, hauptsächlich in der Kreuzgegend; sie wurde anämisch und ihr Allgemeinzustand verschlechterte sich rasch. Dazu kam Harninkontinenz beim Husten, bei Ueberanstrengung und auch wenn sie im Bett lag. Diese Symptome bestanden noch bei der Aufnahme.

Die Patientin sah sehr krank und anämisch aus. Sie hatte eine Körperwärme von 38,0° und der Pulsschlag wechselte zwischen 80 und 100 in der Minute.

Die abdominale Untersuchung zeigte nichts besonderes. Durch die innere Untersuchung stellte man fest, daß die Scheide von einer jauchigen,

unregelmäßigen, mannsfaustgroßen Masse eingenommen war; das Gewebe war bröckelig und große Bruchstücke gingen bei der Berührung ab. Der Zusammenhang der Masse mit der Cervix uteri konnte nicht genau festgestellt werden, aber die vordere Lippe war hoch oben hinter der Symphyse zu fühlen und seine Konsistenz war scheinbar normal. Die Untersuchung verursachte eine derart starke Blutung, daß sie unterlassen werden mußte und die Scheide wurde schnell tamponiert. Unter Narkose wurde die Tamponade herausgezogen und der Rest der Masse mit dem Finger entfernt. Es stellte sich heraus, daß der Uterus vollkommen invertiert war, und daß die nekrotischen Masse mit einem breiten Stiel an dem Fundus befestigt war. Man konnte den Tumor leicht abtrennen; es blieb auf dem Fundus eine unregelmäßige, ulcerierte Fläche mit einem Durchmesser von etwa 3 cm; mehrere kleine, harte Knötchen waren um seine Peripherie zu fühlen.

Die Scheide wurde ausgestopft und die Patientin wieder ins Bett gebracht. Es wurden zweimal täglich Scheidenspülungen mit Lysol vorgenommen und am Ende einer Woche hörte der Ausfluß so gut wie auf und die Fläche des invertierten Uterus schien sauber zu sein.

Das mikroskopische Präparat erwies sich als ein Carcinom.

Nachdem der septische Zustand der Scheide und des Tumors sich gebessert hatte, wurde am 23. Mai Radium aufgelegt: 13 Nadeln enthaltend im ganzen hydrierte Radium Bromid gleichwertig 62 mg. Radium Metall, geschützt mit 0,4 mm Platin wurden in das Gewebe um die Peripherie eingesetzt und zwei Röhren enthaltend hydrierte Radium Bromid gleichwertig 99,4 mg. Radium Metall geschützt mit 1 mm Platin wurden mit dem Tumor in Berührung gebracht und mit Gaze in Position gehalten. Die Röhren und die Nadeln wurden 48 Stunden in situ gelassen. Die Gesamtdosis war annähernd 7,650 Millicurie.

Die Untersuchung am 4. Juni zeigte, daß die Ulceration heilte. Am 11. Juni wurde eine abdominale Totalexstirpation des Uterus zusammen mit beiden Ovarien und Tuben ausgeführt. Die Reconvaleszenz verlief glatt und die Patientin wurde am 2. Juli entlassen.

Mikroskopische Beschreibung des Präparates: Schnitte von dem Fundus uteri zeigen ein malignes Gewächs, aus dichtem, faserigem Gewebe bestehend, von kleinen Massen und schmalen Strängen von Tumorzellen durchzogen. Die Zellen haben verschiedene Größen und Formen. Die Anordnung der Zellen deutet entweder ein Plattenzellencarcinom oder ein endotheliales Sarkom an, aber die Anwesenheit von Stachelzellen und von Verhornungsarealen in Schnitten des am 15. Mai entfernten Gewächses zeigen, daß der Tumor ein atypisches Plattenzellencarcinom ist. Mitotische Figuren sind nicht gesehen worden.

Es ist nicht leicht zu verstehen, wie ein Plattenzellencarcinom in dem Fundus uteri entstehen kann. Man kann es vielleicht so erklären, indem man annimmt, daß die Inversion dem Gewächs vorausgegangen ist und dann durch einen Vorgang von Metaplasie das Epithel des invertierten Uterus sich in die Plattenart umgewandelt hat. Die Patientin aber war nie schwanger gewesen und das Präparat zeigt kein Fibroid in der Wand, so daß es

schwer zu sehen ist, wie die Inversion zustande kommen könnte; und ferner, wo das Epithel an der invertierten Wand erhalten ist, ist es nicht platt, sondern zylindrisch. Ferner die plötzliche Entwicklung von häufigen und starken Blutungen, Schmerzen und Harninkontinenz im März 1923 deutet an, daß die Inversion damals stattgefunden hat.

Wie schon gesagt, hat Schömig 27 Fälle gesammelt, wovon 17 sichere Fälle von Uterusinversion bei malignen Tumoren sein sollten. Wenn wir zu dieser Zahl den von mir beschriebenen Fall und die Fälle zurechnen, die von Targett, Schömig, Stark, Spencer und Williamson-Abercrombie beschrieben worden sind, was wir ohne weiteres tun dürfen, dann sind es 23.

Die Zahl würde wohl noch größer sein, wenn jedes entfernte Myom, das Uterusinversion verursachte, mikroskopisch untersucht worden wäre. Veit sagte: „Es ist sehr wahrscheinlich, daß manches operativ entfernte Myom sich dabei als Sarkom erwiesen hätte.“ Dazu sagte Küstner: „Es scheint relativ häufig beobachtet zu sein, daß nicht Myome, sondern diesen Tumoren oberflächlich auf dem makroskopischen Durchschnitt täuschend ähnliche Myosarkome eine onkogenetische Inversion veranlassen. Es ist wichtig, daß man jeden Tumor untersucht, weil schon der geringste Verdacht, daß Sarkom vorliegen kann, soll evtl. der Geschwulstenukleation die Totalexstirpation nachkommen lassen.“

Von den oben erwähnten 23 Fällen ist nur ein Fall mit Sicherheit durch ein Carcinom des Fundus bedingt worden. Die mikroskopische Untersuchung zeigte, daß es sich zweifellos um ein Plattenzellencarcinom gehandelt hat. Die 2 Fälle von Stark sollten sich um Inversionen gehandelt haben, die durch canceröse Gewächse bedingt waren, aber den Beschreibungen der Tumoren nach scheint es unwahrscheinlich; daß die Gewächse Carcinome waren. In dem 1. Fall — einer der 27 Fälle, die Schömig gesammelt hat — lautet der Bericht: der Tumor ist „zweifellos maligne und besteht aus großen Epitheloidzellen. Man findet keine Spur von faserigen, muskulären oder glandulären Strukturen in irgendeinem Teil. Er ist carcinomatös, endothelialer Art.“ Diese Beschreibung deutet an, daß der Tumor ein Endotheliom war und deswegen eher ein Sarkom als ein Carcinom. Der 2. Fall ist als eine durch einen cancerösen Tumor des Fundus verursachte Inversion des Uterus beschrieben worden, aber Dr. Teachers Bericht hinsichtlich dieses Falles gibt

an, daß es „ein typisches Beispiel eines Endothelioms“ sei. Es ist deswegen zweifelhaft, ob das Gewächs in dem 1. Fall ein Carcinom war und sicher, daß das Gewächs in dem 2. Fall kein Carcinom war. Die anderen in der Literatur beschriebenen Fälle von Inversion durch Carcinom zeigen ungenügende Beweise dafür. So weit wie ich feststellen konnte, ist der Fall von Williamson und Abercrombie der einzige beschriebene zuverlässige Fall von Inversion des Uterus bei einem Carcinom des Corpus uteri.

Die Entstehung der Inversion.

Nach Schömig macht Sarkom im Verhältnis zu seiner Häufigkeit 4 bis 5 mal so oft Umstülpungen wie die anderen Geschwulstarten, kurz gesagt wie Myom.

Es ist leicht zu verstehen, warum eine Inversion durch Krebs fast nie vorkommt. Um eine Inversion zu verursachen, muß das Gewächs im Fundus sitzen. Das ist aber bei dem Krebs selten und wir wissen, daß der Krebs am häufigsten im Halsteil des Uterus vorkommt. Andererseits siedeln sich Sarkome mit Vorliebe gerade im Grund an. Sarkome führen im allgemeinen zur Erweichung der Gebärmutterwand und häufig zur Bildung von Knoten, die in die Gebärmutterhöhle hineinragen. Gerade dieses neigt zur Inversion. Andererseits neigt der Krebs zu einer geschwürigen Ausbreitung und zu einer Verdichtung und Verhärtung des Gewebes, was für eine Inversion ungünstig ist.

Daß das Sarkom wieder verhältnismäßig öfter die genannte Formveränderung zur Folge hat als das Myom, erklärt sich aus der Geschwulstart. Das Sarkom ist eine bösartige Geschwulst, es schädigt das Muttergewebe selbst, mit dem es immer innig verbunden bleibt und in dem es immer weiter greift. Das Myom dagegen bildet innerhalb seiner Kapsel gewissermaßen einen Fremdkörper in der Gebärmuttermuskulatur und läßt sich herausschälen, ist meistens nicht untrennbar damit verbunden. Das Muttergewebe selbst wird an sich nicht geschädigt, im Gegenteil, die Gebärmutterwandungen sind gewöhnlich verdickt. Aber gerade innige Verflechtung von Geschwulst- und Gebärmuttergewebe ist eine Vorbedingung für das Zustandekommen der Inversion. Sonst wird, wie es bei Myomen so oft vorkommt, die Geschwulst lang gestielt und als Fremdkörper tiefer getrieben oder sogar

ausgestoßen. Und nur ein Myom, das wie das Sarkom in inniger Verbindung mit seinem Bett steht, wie es ja zuweilen auch vorkommt, besonders bei solchen, die in der Wand liegen, nur ein solches Myom kann die Gebärmutter umstülpen.

Diese breit aufsitzende, ununterbrochen in das Grundgewebe sich fortsetzenden Geschwülste schädigen zunächst die Gewölbekraft der Gebärmutter, besonders wenn sie in der Kuppel des Gewölbes im Gebärmuttergrund liegen, wie es meistens der Fall ist. Treub behauptete, es fänden sich oft bei Myomen, wenn sie eine breite und tiefgreifende Haftfläche besäßen, Dellen an der dem Sitz des Knoten abgewandten Seite. Eine breite und tiefgreifende Haftfläche besitzt aber das Sarkom viel öfter als das Myom.

Theorien über die Entstehung der Inversion.

Die Ansichten über die Entstehung der Inversion gehen stark auseinander. Gottschalk unterschied 4 verschiedene Gruppen:

Die 1. Gruppe stellte sich die Inversion als Analogen zum Gebärakt vor. Sie hielt die Beihilfe von Uteruscontractionen als das ganze Wesen der Mechanik. Die Vertreter dieser Gruppe waren A. Emmet, A. Martin, Neitzmann und J. Veit. Veit verlangte noch, daß die Vorbedingung sei, daß der Tumor sehr fest an der Wand hafte und daß die Haftfläche erschlafft sei; die Tumoren wachsen in die Höhle der Gebärmutter hinein, erweitern diese sowie den Collumkanal, durch welchen sie allmählich durch die Contractionen des Uterus durchgepreßt werden und dabei ziehen sie den Fundus mit. Diese Ansicht bedeutet bereits den Uebergang zur zweiten Gruppe.

Die 2. Gruppe zählte die meisten Anhänger. Hier wurden die Uteruscontractionen nur als einer der wichtigsten Faktoren gehalten. Diese Gruppe behauptete, daß die Vorbedingungen für eine solche Inversion eine Atrophie und fettige Entartung nicht nur der Geschwulstinsertionsstelle sondern auch deren nächsten Umgebung seien. Fänden unter solchen Bedingungen Uteruscontractionen statt, so werde die Geschwulst, welche in die Gebärmutterhöhle hineinrage, den Teil der Gebärmutterwand, welcher seine normale Contractibilität eingebüßt habe, einstülpen und so allmählich die Inversion bewirken. Die wich-

tigsten Vertreter dieser Gruppe waren Scanzoni, Fritsch, Pozzi und Winckel. Winckel schreibt außerdem dem Geschwulstgewicht eine Bedeutung beim Vorgange der Inversion zu, womit er sich der 3. Gruppe nähert.

Zu der 3. Gruppe gehörten Fehling, Schröder, Hofmeier und Werth. Diese Autoren waren der Meinung, daß die Inversion wohl nur bei schlaffer Uteruswand durch die Schwere des Tumors, der die Cervix auseinanderdrängt, und durch den intraabdominalen Druck allmählich zustande kommen könnte. Jedoch gaben sie zu, daß sich in manchen Fällen, wenn die in die Uterushöhle hineinsinkende Geschwulst eine gewisse Tiefe erreicht habe, die Inversion auch schnell unter Contractionen bilden könne. Jedenfalls aber haben sie die Ueberzeugung gehabt, daß die Uterusinversion unter diesen Verhältnissen auch ohne Mithilfe von Uteruscontractionen vor sich gehen könne.

Die Anhänger der 4. Gruppe standen auf dem Standpunkt, daß Uterusinversionen nur durch Wachstum und Gewicht der Geschwulst zustande kommen, ohne Uteruscontractionen nur bei Erschlaffung des ganzen Organs. Sie schrieben den Uteruscontractionen beim Entstehen der Inversion keine, höchstens hemmende Wirkung zu. Als erster ist hier Schauta zu nennen. Er verlangt für die onkogenetischen Inversionen: Druck von oben (Bauchpresse) oder Zug von unten (Schwere des Tumors) bei Erweiterung der Höhle und Erschlaffung der Uteruswand. Die Erweiterung entsteht durch das Wachstum der Geschwulst, die Erschlaffung teils durch Atrophie, teils durch entzündliche Infiltration oder Degeneration der Muskulatur. Als einwirkende Gewalt sah er also den intraabdominalen Druck oder die Schwere des Tumors an, oder beides vereint.

Gottschalk faßt die Uteruscontractionen gerade als ein Bestreben dieses Organs auf, eine Inversion zu verhindern. Im hohen Alter degeneriert die Uterusmuskulatur zu einem contractionsunfähigen schlaffwandigen Gewebe. Daher können Uteruscontractionen an der Inversion ursächlich nicht beteiligt sein. Für alle diejenigen Fälle, die weit jenseits der Menopause fallen, ist die Beihilfe von Uteruscontractionen ausgeschlossen. So lange hier der Uterus noch einer ergiebigen Wehentätigkeit fähig war, blieben die Geschwülste latent, erst mit dem Augenblick, wo diese Widerstandskraft infolge re-

gressiver cellulären Veränderungen erlahmte, gewann die Zugkraft der meist im Fundus haftenden Geschwulst mehr oder weniger unterstützt von der Bauchpresse, die Ueberhand und zwang das schlaffe Organ zu folgen. Geht man die Literatur durch, so sieht man, daß die meisten Fälle von Inversionen des Uterus durch Geschwülste jenseits der Menopause liegen. Schon darin liegt eigentlich der Beweis, daß Uteruscontractionen bei dem Vorgange der Inversion zum mindesten entbehrlich sind. Ein wichtiger Faktor ist eine plötzlich einsetzende, hochgradige, intraabdominale Drucksteigerung, die auch allein die Inversion herbeiführen kann.

Bei den neueren Autoren hat diese Ansicht von Schauta und Gottschalk nicht absolute Billigung gefunden. Fast alle nehmen nach wie vor an, daß Uteruscontractionen mit zum Entstehen einer Inversion beitragen können. So sagt z. B. Thorn: „Selten handelt es sich um größere Geschwülste, ja es ist oft die Kleinheit derselben geradezu auffallend. Häufig zeigen diese invertierenden Geschwülste regressive Veränderungen, dié leicht in Nekrose und Gangrän übergehen. Dies Moment, wie auch die relative Kleinheit der Tumoren sprechen durchaus dagegen, daß sie durch ihr Wachstum die Uterushöhle immer mehr weiteten, die Cervix eröffneten und durch ihr Gewicht die Ansatzstelle einzögen. Das sind alles Vorstellungen, die mehr für den senilen Uterus passen, die nicht wenig sind. Es gibt auch ganz muskelkräftige Uteri, wo speziell auch die Ansatzstelle keinerlei Veränderungen, wie fettige Degeneration oder Atrophié erlitten hat, die invertiert werden. Wie ein aprikosengroßen Myom durch sein Wachstum die Uterushöhle selbst des atrphischsten Uterus so erweitern, den Cervicalkanal so dilatieren sollte, daß nunmehr der abdominale Druck und das Gewicht des Tumors ganz allein die Inversion des Uterus zustande brächten, ist schwer zu verstehen. Allein die Contractionen des Uterus sind die Ursache, zu denen ein seniler sehr wohl noch imstande ist, wie ich noch kürzlich bei einer 72jährigen Patientin erlebte, bei der unter den heftigsten und schmerzhaftesten Contractionen der Uterus sich öffnete und ein aprikosengroßer Polyp zur Geburt kam. Meines Erachtens sind alle diese invertierenden Geschwülste Fremdkörper für den Uterus, die er auszustoßen bestrebt ist, einerlei ob er ein junger

oder alter, ein muskelkräftiger oder muskelschwacher ist. Ohne Muskulatur ist auch der senile Uterus nicht, und zur Herausbeförderung solcher kleinen Geschwülste, wie sie gewöhnlich hier in Frage kommen, genügen am Ende auch schwache Contractionen, wenn sie nur genügend lange erfolgen. Die spontane Reinversion oder Zurückschnellung nach Abtragung des Tumors spricht gegen Paralyse und Schwächung der Haftstelle. Ohne Contractionen ist dieser Vorgang nicht zu erklären. Ich behaupte keineswegs, daß in jedem Fall von Inversion Contractionen mitwirken. Ich stimme mit Treub ein, daß es zwei verschiedene Hauptarten des Mechanismus gibt."

Treub hat angenommen, daß die gelähmte Haftstelle der Geschwulst durch den intraabdominalen Druck eingestülpt werde, daß die Lähmung auf die Umgebung des eingestülpten Teiles fortschreite, während die Contractionen der noch nicht ergriffenen Partien den invertierten, als Fremdkörper wirkenden Abschnitt auszutreiben suchen, bis unter der stets weitergehenden Lähmung der ganze Uteruskörper invertiert ist.

Alexander nahm eine Schädigung der Insertionsstelle der Geschwulst in ihrer Elastizität an, ebenso der nächsten Umgebung. Diese Teile werden durch den Tonus des umliegenden gesunden Gewebes aus ihrem Niveau verdrängt, und es kommt zur Bildung einer seichten Delle. Durch die stärkere Contractionsfähigkeit der Muskelringe am Rand der Delle, die durch den verminderten Widerstand bedingt ist, drängen diese die zentralen Muskelringe immer tiefer in die Delle herein und der intraabdominale Druck und das Gewicht des Tumors vollenden schließlich die Inversion.

Wir sehen, daß es nicht gelungen ist, die Anschauungen und die Art der Entstehung der durch Tumoren bedingten Inversionen des Uterus durch eine Erklärung zu vereinigen. Jeder der seltenen Fälle zeigte wieder besondere, von den anderén abweichende Eigentümlichkeiten, die eine besondere Erklärung forderten und fanden.

Schlußfolgerungen.

In der Sammlung von Schömig ist nur 3 mal angegeben worden, daß wehenartige Schmerzen vorhanden waren, aber ebenso oft wurde ausdrücklich gesagt, sie hätten gefehlt. In dem Fall, der am Anfang dieser Arbeit beschrieben worden ist,

wurde von der Patientin ausdrücklich gesagt, daß sie keinerlei Schmerzen gehabt hätte. Bei den anderen Fällen waren einmal Schmerzen im Hypogastrium (Fall 1) und einmal Schmerzen in der Kreuzgegend (Fall 5) angegeben worden. Daß Wehen die Inversion begleiten können, daran besteht kein Zweifel; aber sie sind sicher nicht nötig, denn es ist doch auffallend, daß so selten von ihnen die Rede ist.

In fast allen Fällen wurden Blutungen angegeben. Daraus kann man schließen, daß Blutungen eine Rolle bei der Inversion spielen. Gottschalk meinte, daß die Blutungen die Gebärmuttermuskulatur schwächen und so den Vorgang indirekt durch Herabsetzung der inneren Widerstandskraft der Gebärmutterwandung fördern helfen. Auch scheint die stärkere Durchfeuchtung und Lockerung des uterinen Gewebes zur Zeit der Menstruation die innere Widerstandskraft der Wand zu beeinträchtigen; es wurde daher gar nicht selten beobachtet, daß gerade zur Zeit der Menstruation die Umstülpung Fortschritte machte, zumal die Geschwulst selbst durch die menstruelle Congestion an Gewicht zunehmen dürfte.

Der häufigste Sitz der Geschwülste ist der Gebärmuttergrund, und zwar sitzen die Geschwülste dem Gebärmuttergrunde breitbasig auf.

Was das Alter betrifft, so sehen wir, daß die meisten Frauen über 50 Jahre alt und jenseits der Menopause waren.

Die Zahl der Geburten hat wahrscheinlich nichts mit der Inversion zu tun, weil es Frauen gab, die nie geboren hatten und auch Frauen, die 10 und 14 mal geboren hatten. Hieraus können wir keine Schlüsse ziehen.

Bei Inversionen infolge maligner Tumoren müssen wir eine ungünstige Prognose stellen. In vielen Fällen kam es zu Recidiven, an denen die Frauen gestorben sind; in sehr wenigen Fällen soll es zur Heilung gekommen sein.

Ist die Inversion durch ein Sarkom oder ein Carcinom bedingt, dann ist die einzigrichtige Behandlung die Totalexstirpation des Uterus. Ist die Inversion aber durch ein Myom bedingt, dann soll man die Geschwulst enukleieren und den Uterus reponieren. Bei dem Enukleieren einer Geschwulst muß man besonders vorsichtig sein. Thorn gab an, daß unter 83 Fällen von Inversion durch intrauterine Tumoren in nicht weniger als 12 Fällen trotz der größten Vorsicht der Uterus gerissen ist

und die Peritonealhöhle eröffnet wurde. Diese Gefahr der Perforation muß immer im Gedächtnis behalten werden und die größte Vorsicht angewandt bei der Entfernung irgend eines Tumors von einem invertierten Uterus.

Zum Schluß möchte ich betonen, daß trotz der Seltenheit von Inversio uteri infolge Tumoren es sehr wichtig ist, das Krankheitsbild zu erkennen, um die Krankheit richtig zu behandeln und nicht unabsichtlicherweise den Uterus abzutragen und dabei ungewollte Verletzungen zu verursachen.

An dieser Stelle sei es mir gestattet, Herrn Geheimrat Prof. Dr. Paul Straßmann für die gütige Ueberlassung des Falles und Beratung bei der Arbeit meinen verbindlichsten Dank auszusprechen.

In den Inversionstrichter
eingeführtes Holzstäbchen

Reste des Sarkoms im invertierten
Fundus uteri
Abb. 1: Makroskopisches Präparat.

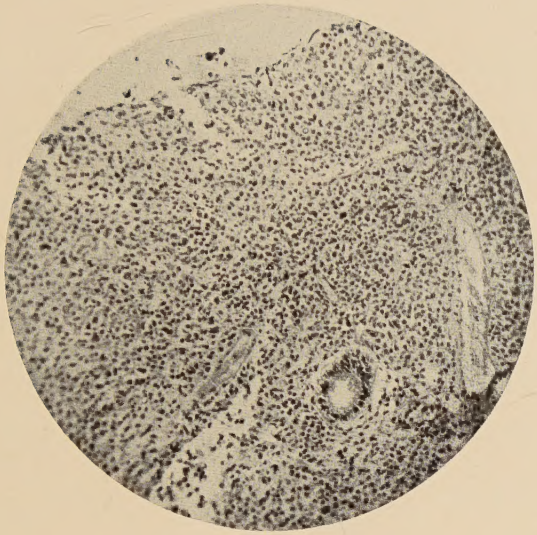

Abb. 2: Mikroskopisches Präparat

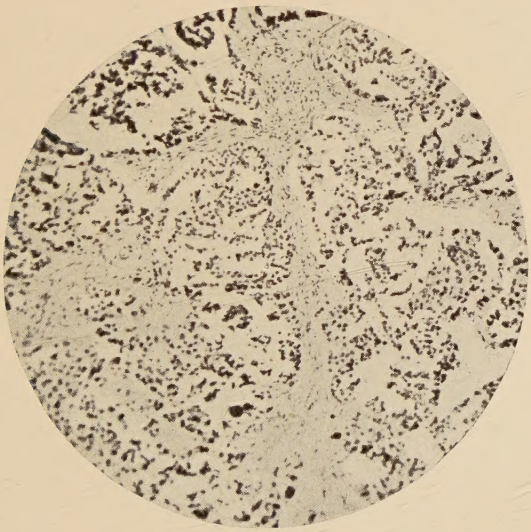

Abb. 3: Mikroskopisches Präparat

Literatur.

Cullingworth: Inversion of the Uterus, Due to a Large Polypus. The Lancet, London, 1890, I, 1355—7.

Gottschalk: Ueber die spontane, durch Geschwülste bedingte Gebärmutterumstülpung. Arch. f. Gyn., Berlin, 1895, XLVIII, 324—360

Micholitsch: Ueber die Aetiologie der Uterusinversion. Zentralbl. f. Gyn., XLIV, 10. Juli 1920, S. 758.

Orth: Lehrbuch der Speziellen Pathologischen Anatomie. 1893. S. 516.

Riedmeier: Ueber einen Fall von onkogenetischer Totalinversion des Uterus. Dissertation, München, 1913.

Schömig: Ueber Inversio uteri bei malignen Geschwülsten. Dissertation, Würzburg, 1911.

Spencer: Inversion of the Uterus. Proc. of the Roy. Soc. of Med., 1920, XIII, 20.

Stark: Inversion of the Uterus. Journ. Obst. u. Gynaecol. Brit. Emp. 1913, XXIV, 68.

Targett: On a Case of Sarcoma of the Uterus with Inversion. Trans. of the Obst. Soc. of London, 1897, XXXIX, 285.

Thorn: Zur Inversio uteri. Magdeburg 1911.

Traugott: Ueber die Aetiologie der totalen Uterusinversion infolge von Tumoren. Dissertation, Freiburg 1908.

Williams: Inversion of the Myomatous Uterus. The Lancet, London, 1900, I, 1203—4.

Williamson u. Abercrombie: A Case of Inversion of the Uterus caused by a squamous-celled Carcinoma of the Fundus. Journ. of Obs. u. Gynaecol. of the Brit. Emp., 1923, XXX, 643—6.

Lebenslauf.

Ich, Bernard Goldberg, bin am 19. November 1906 zu Boston, Massachusetts, U. S. A. geboren. Von 1912 bis 1918 besuchte ich die „Lewis Grammar School" und anschließend bis 1924 die „Boston Latin High School" in Boston, wo ich das Diplom erwarb. Die Jahre 1924 bis 1928 verbrachte ich auf der „Harvard College" zu Cambridge, Massachusetts, U. S. A., nach deren Absolvierung ich im Juni 1928 den Grad „Baccalaureus in Artibus" erhielt.

Oktober 1929 begann ich meine medizinischen Studien in Deutschland an der Universität in Leipzig, an der ich im Juli 1931 das Physikum bestand.

Ab Oktober 1931 besuchte ich die Friedrich-Wilhelms-Universität in Berlin.